

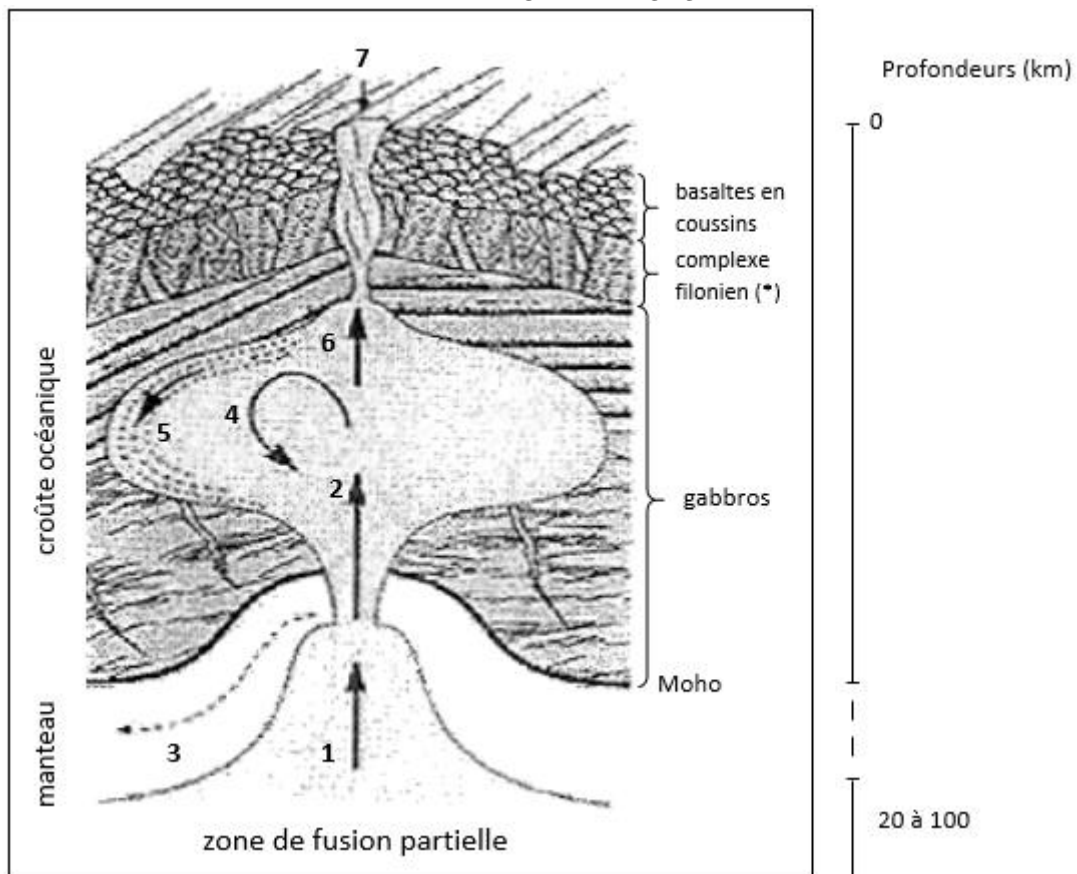
1ère PARTIE : Mobilisation des connaissances (8 points).

LE DOMAINE CONTINENTAL ET SA DYNAMIQUE

À l'aide du document et de vos connaissances, comparez la formation de la croûte continentale avec celle de la croûte océanique. Vous vous intéresserez d'une part à l'origine des magmas et d'autre part à la mise en place des roches magmatiques dans les deux types de croûte.

Votre exposé devra être structuré. La conclusion prendra la forme d'un schéma comparatif à réaliser dans le document fourni.

PARTIE I : FEUILLE REPONSE



LEGENDE

1. remontée de l'asthénosphère et des liquides de fusion partielle (magma)
 2. injection rythmique de magma
 3. fluage latéral du manteau résiduel
 4. brassage du magma par convection
 5. cristallisation lente
 6. injection de magma dans le toit
 7. épanchement de basaltes
- (*) roches voisines des basaltes

Mode de fonctionnement général d'une dorsale (exemple d'une dorsale "rapide")

(D'après "Enseigner la Planète Terre, Caron et coll., 3ème édition, OPHRYS 1995, modifié)

2ème PARTIE - Exercice 1 - Pratique d'un raisonnement scientifique dans le cadre d'un problème donné (3 points).

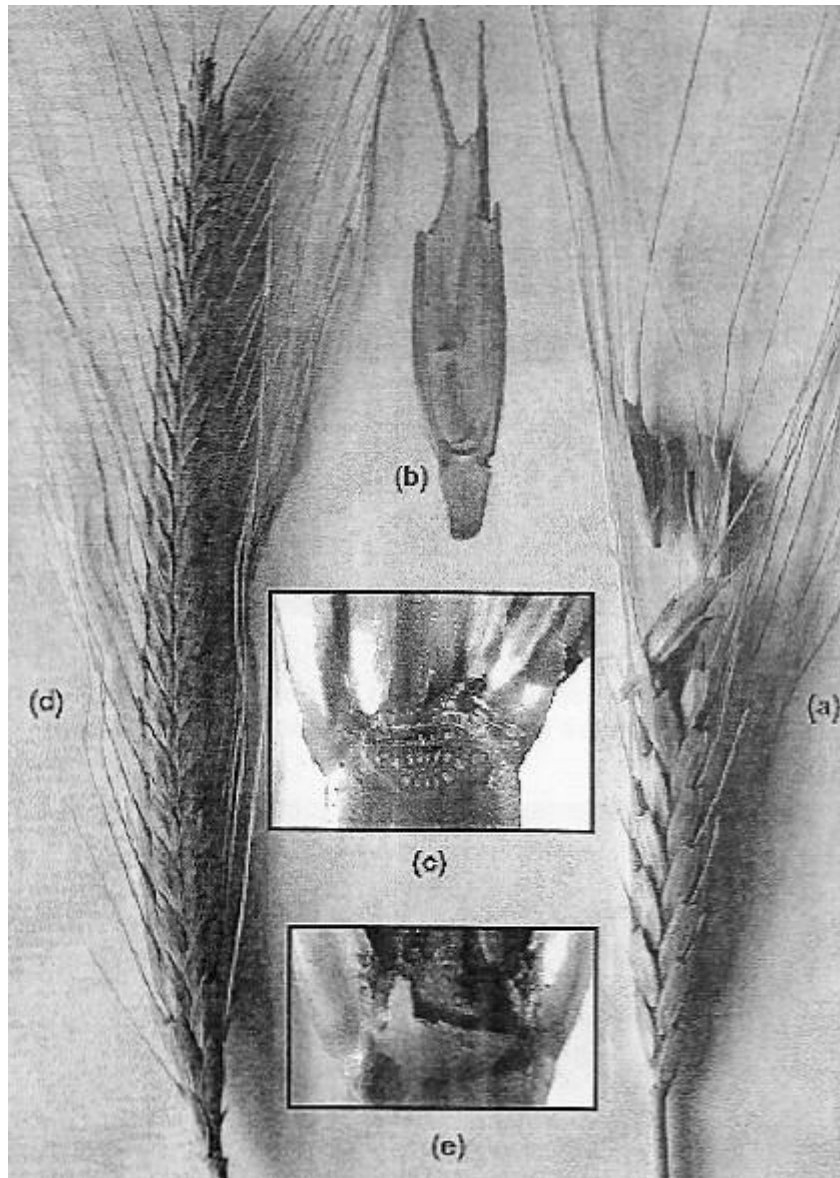
LA PLANTE DOMESTIQUÉE

La sélection exercée par l'Homme sur les plantes cultivées a souvent retenu des caractéristiques différentes de celles des plantes sauvages et favorisant leur utilisation.

On appelle "syndrome de domestication / *domestication syndrome*" l'ensemble des caractéristiques de la plante qui diffèrent entre la plante sauvage et ses "ancêtres" sauvages.

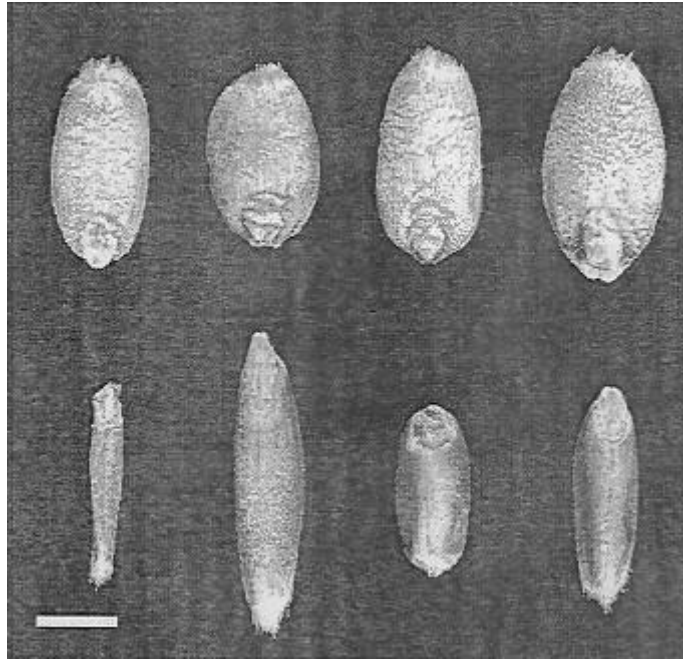
À l'aide des trois documents fournis, précisez les différentes caractéristiques associées au syndrome de domestication en comparant les blés modernes et ancestraux. Précisez ensuite, en le justifiant, la caractéristique sélectionnée qui a rendu possible les techniques de récolte du blé.

Document 1 : Epis de blé : Epi de blé ancestral sauvage (a) et épi de blé cultivé (d). Chaque épi de blé est formé d'un axe porteur d'épillets (b) qui à maturité se détachent de l'épi chez le blé ancestral sauvage (c) mais restent fixés chez le X blé cultivé ne se séparant que lors du battage (e)



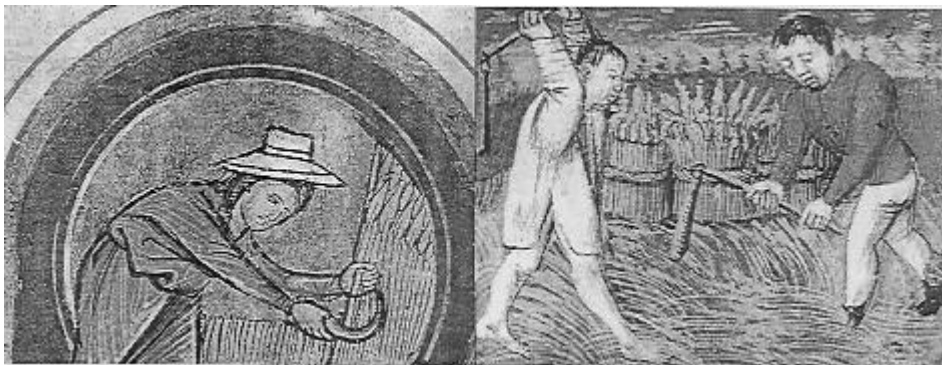
D'après *Trends in Ecology and Evolution* (AIP)

Document 2 : Grains de variétés de blé cultivées modernes (haut) et de variétés sauvages ancestrales (bas) (Le trait d'échelle mesure 1mm).



D'après The Plant Cell April 2010 vol.22 no.4993

Document 3 : Techniques médiévales de moissonnage à la faucille et battage au fléau. Aujourd'hui, dans les pays industrialisés, ces deux gestes techniques sont réalisés par une machine : la moissonneuse batteuse. (Livre d'heures à l'usage de Paris par l'atelier Jouvenel, Lyon XVème siècle)



2ème PARTIE - Exercice 2 - Pratique d'une démarche scientifique ancrée dans des connaissances (Enseignement Obligatoire). 5 points.

NEURONE ET FIBRE MUSCULAIRE : LA COMMUNICATION NERVEUSE

Un patient est atteint de syndactylie : certains de ses doigts sont soudés. Il a des difficultés à différencier les sensations tactiles en provenance des différents doigts (faible discrimination tactile).

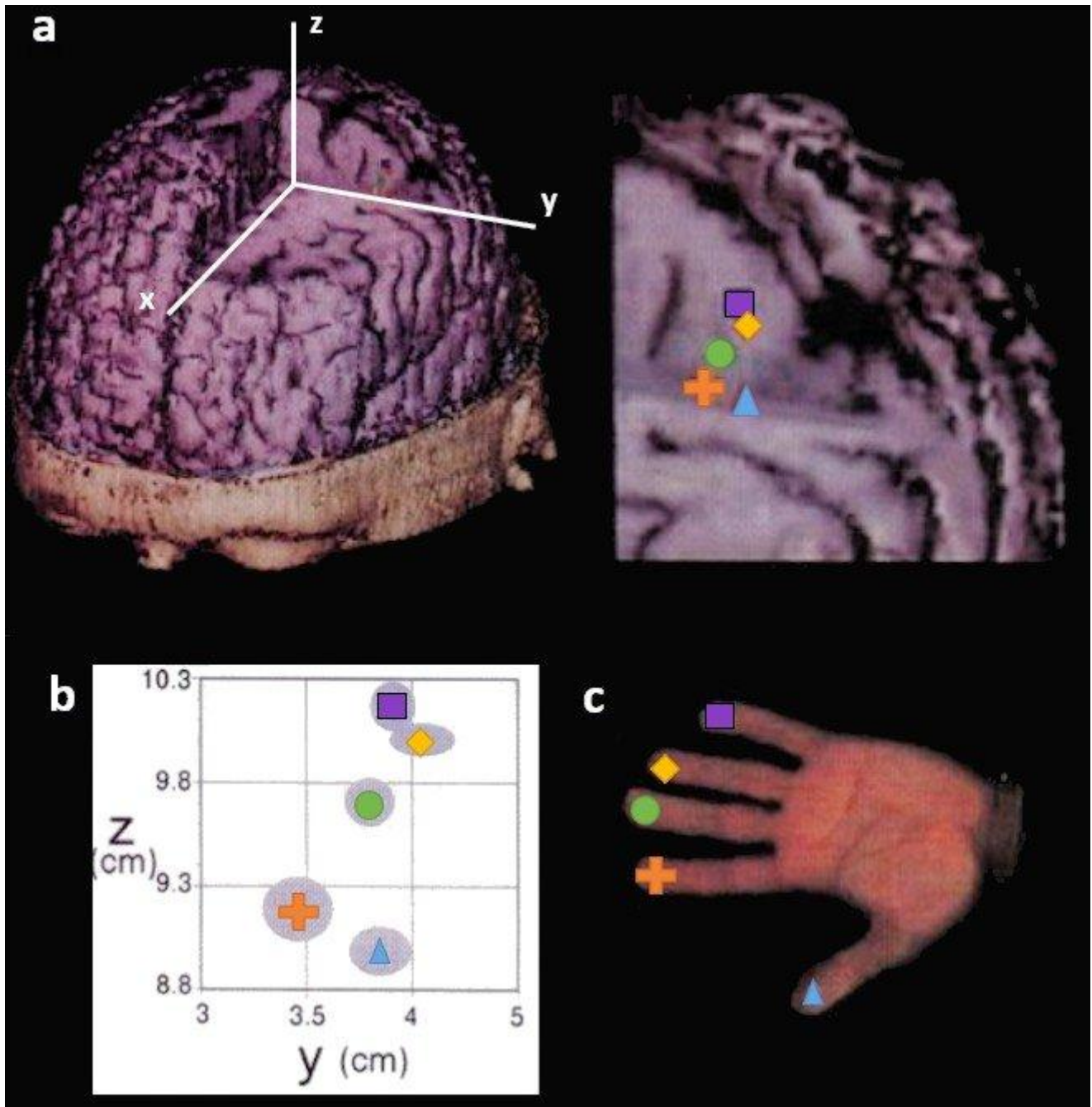
Une intervention chirurgicale a permis la séparation de son petit doigt d'avec les autres doigts. Une amélioration de la discrimination tactile a été obtenue à la suite de cette opération.

En vous appuyant sur les données d'imagerie cérébrales présentes dans les documents et vos connaissances, expliquer la faible discrimination tactile du patient atteint de syndactylie et l'amélioration observée après l'opération.

Document 1 : Représentation somatotopique (a et b) et photographie de la main gauche correspondante (c) chez un homme adulte non atteint de syndactylie

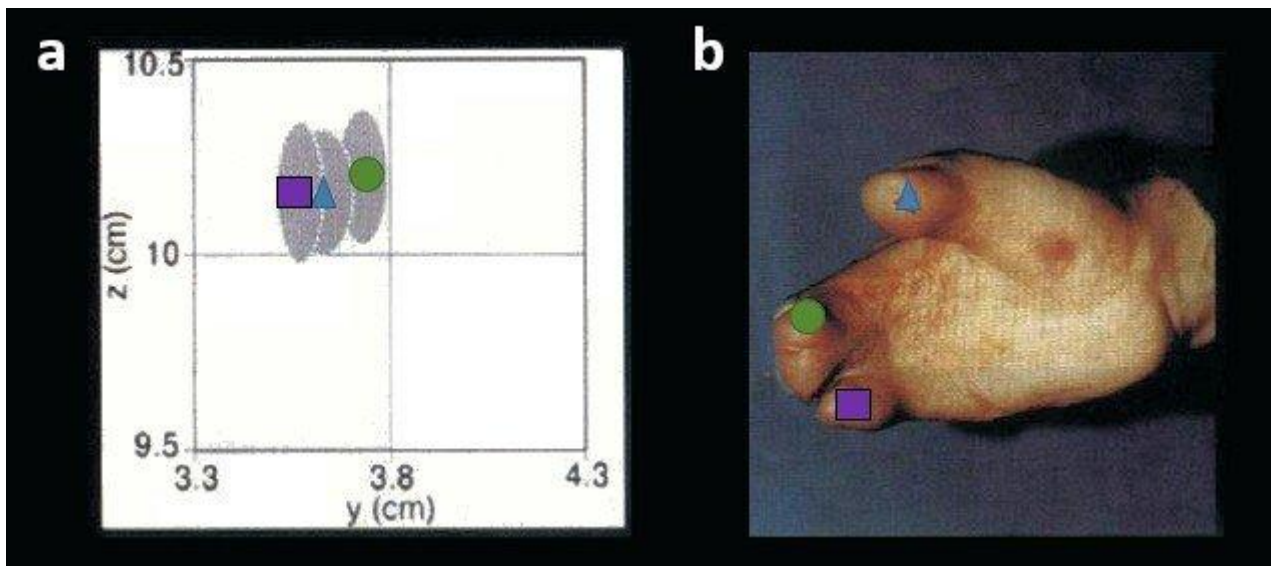
Les techniques d'enregistrement de magnétoencéphalographie (MEG) par microélectrodes ont permis de localiser les zones du cortex somatotopiques* activées lors d'une sensation tactile.

*somatotopique : relatif à la somatotopie, représentation du corps au sein d'une structure nerveuse permettant la discrimination spatiale des impressions sensibles.



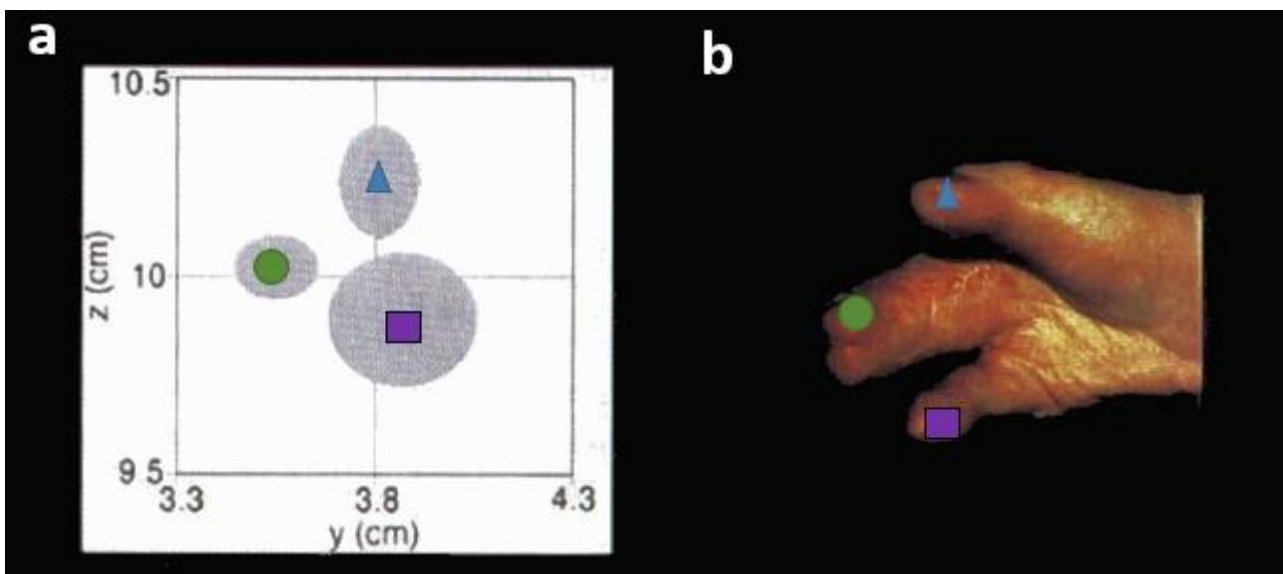
a : localisation des aires somatotopiques des doigts de la main gauche dans le cortex cérébrale de l'hémisphère droit.
b : représentation dans le plan (YZ) de ces aires somatotopiques. Les zones grises représentent les erreurs standards.
c : doigts de la main gauche et symboles utilisés.

Document 2 : Représentation somatotopique (a) et photographie de la main droite correspondante (b) chez le patient atteint de syndactylie avant opération



Le patient atteint de syndactylie a le majeur et l'annulaire soudés et le petit doigt partiellement soudé (son index étant absent)

Document 3 : Représentation somatotopique (a) et photographie de la main droite correspondante (b) chez le patient atteint de syndactylie après opération



L'opération a permis la séparation du petit doigt.

D'après Mogilner et al, in Neurobiology 1993